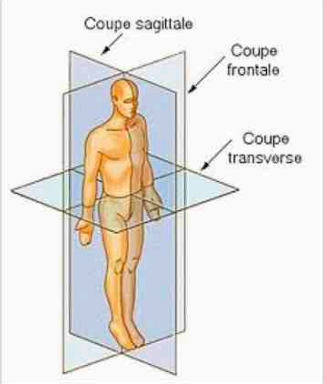
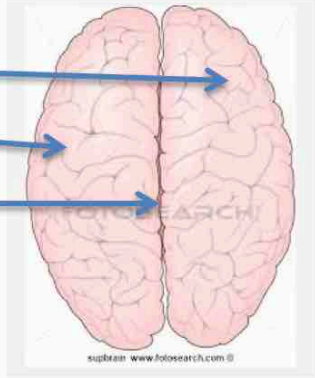
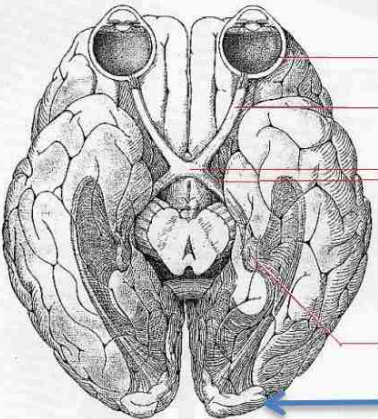
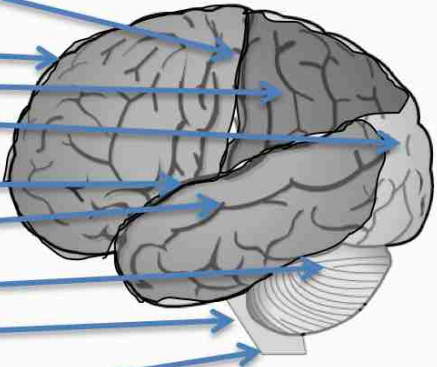



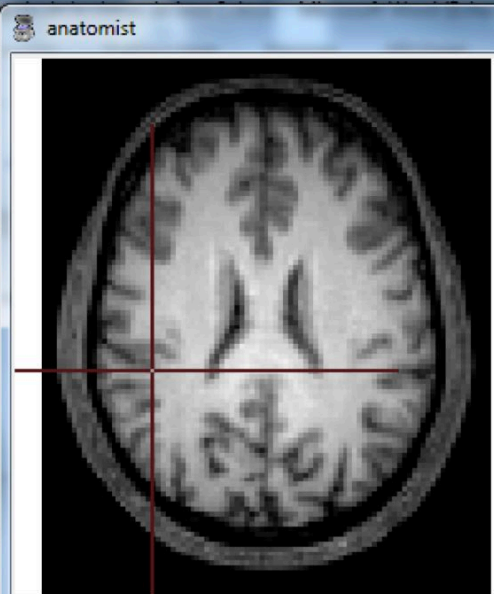
Rappels de la classe de 1ere S

Placez les différentes légendes proposées (faites vérifier)

Œil ; chiasma optique ; nerf optique ; corps genouillés ; tractus optique ; lobe frontal, pariétal, temporal, occipital ; bulbe rachidien ; cervelet ; moelle épinière ; coupe sagittale ; coupe frontale ; coupe transversale ;

Titre : schéma ou dessins de la structure du cerveau humain et plans de coupes			
 <p>Coupe sagittale Coupe frontale Coupe transverse</p> <p>Coupes et axes de référence</p>			<p>Avant</p>  <p>hémisphère droit, gauche sillon inter hémisphérique</p> <p>Arrière</p>
 <p>Œil Nerf optique Chiasma optique Tractus optique Corps genouillés Cortex visuel</p> <p>Vue inférieure</p>		<p><i>Sillon central</i> Lobes : frontal pariétal occipital= cortex visuel <i>sillon latéral</i> Lobe temporal cervelet bulbe rachidien moelle épinière</p>	<p>Avant Haut Arrière</p>  <p>Vue latérale gauche</p>

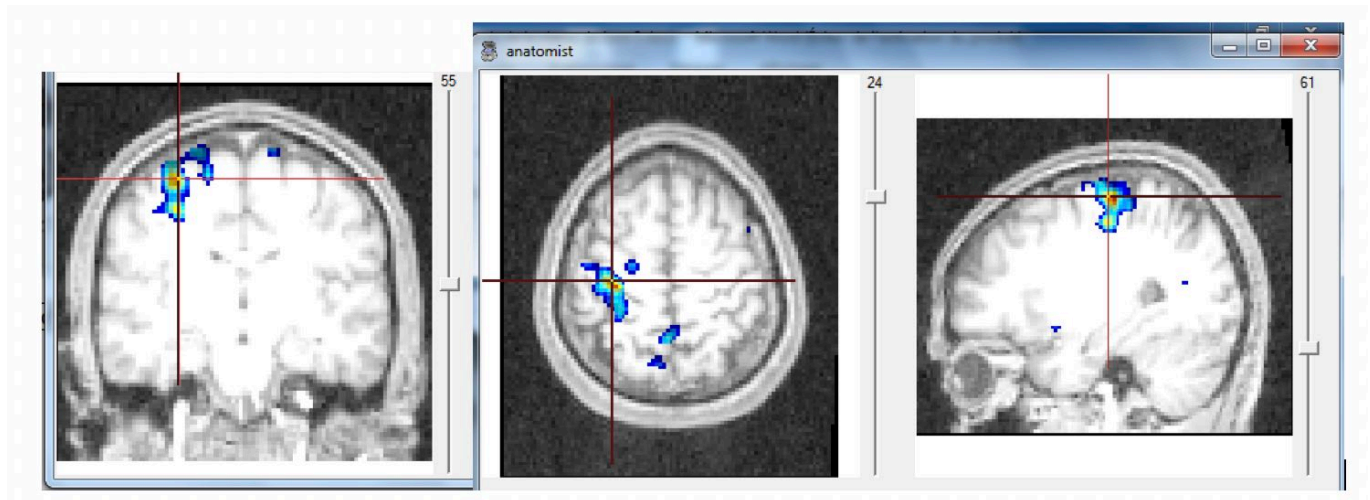
Étape 3 : Mr X, victime d'un AVC.

 <p>12</p>	 <p>anatomist</p> <p>41</p>
<p>Sujet atteint d'un AVC</p>	<p>Sujet Sain</p>

Analyse des résultats :

- On voit une tache blanchâtre sur l'image anatomique qui ne se trouve pas qu'au niveau de l'hémisphère gauche ;
- Or on sait que les territoires cérébraux sont symétriques comme c'est cas chez un sujet sain ;
- Par conséquent on peut supposer que cette tâche est le résultat de l'AVC de Mr X.

De plus, on sait que Mr X est paralysé de la moitié gauche de son corps, on en déduit que ce territoire situé à peu près au milieu de l'hémisphère gauche est responsable de la motricité volontaire et que les voies motrices innervant la partie droite du corps passent de la gauche vers la droite.



Zones activées lors du mouvement de la main droite

Analyse :

L'IRMf confirme bien que chez un sujet sain, l'utilisation de la main droite est commandée par l'hémisphère gauche en partie centrale : la commande motrice est donc située aux environs du sillon de Rolando.